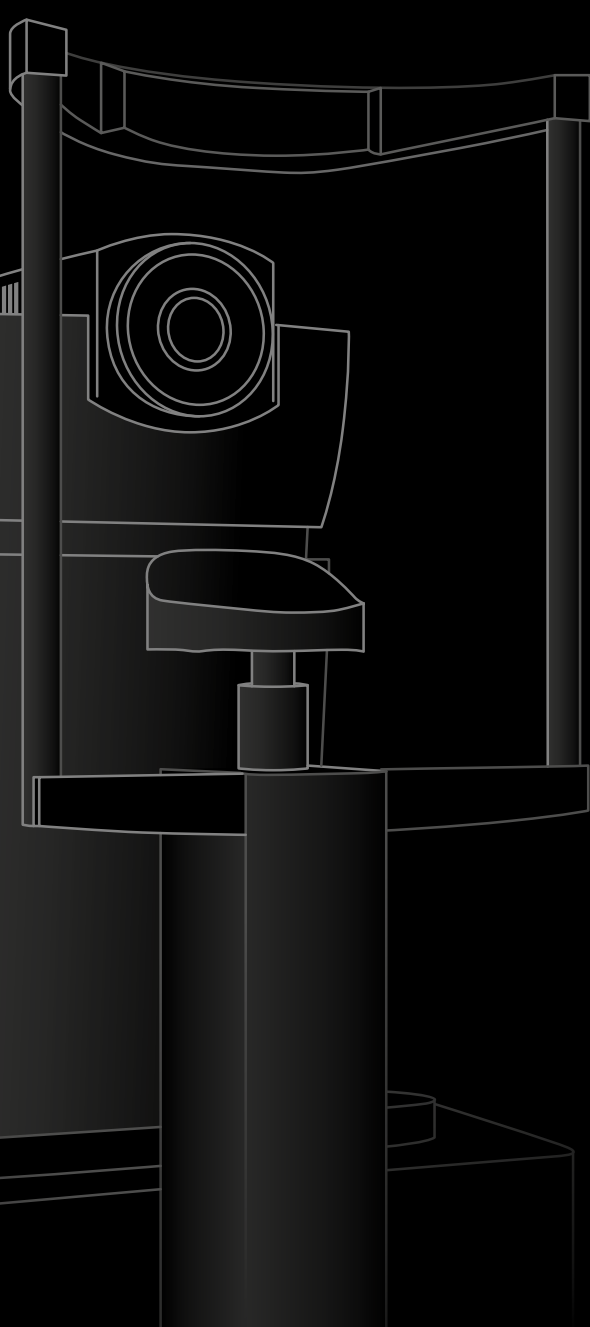

ANTERION®

Multimodale Bildgebungsplattform
optimiert für den vorderen Augenabschnitt

■ HEIDELBERG
ENGINEERING ■

Multimodale Funktionen für alle Bereiche

Beeindruckende Bildqualität

Imaging App

- Visualisierung der Vorderkammer inkl. Kammerwinkel
- Bildgebung der Hornhaut und Sklera
- Visualisierung der Linse inkl. Oberflächen
- Individuelle Scan-Muster
- Periphere Bildgebung

Bedarfsgerechte Erweiterbarkeit (optional)

Cornea App

- Hornhauttopografie
- Hornhauttomografie
- Pachymetrie
- Gesamtbrechkraft der Hornhaut
- Korneale Wellenfrontanalyse
- Differenzkarten
- Progressionsanalyse
- Ektasie-Dashboard mit SCORE Analyzer
- Epitheldickenmodul

Cataract App

- Achsenlänge
- Linsendicke
- Vorderkammertiefe
- Zentrale Hornhautdicke
- Krümmungsradius der vorderen Hornhautfläche
- Gesamtbrechkraft der Hornhaut
- Korneale Wellenfrontanalyse
- Sphärischer und torischer IOL-Kalkulator inkl. Formeln:
 - SRK/T
 - Haigis
 - Holladay I
 - Hoffer[®] Q
 - Barrett (Universal II, Toric, True-K, True-K Toric)
- Importoptionen für IOL-Datenbanken
- OKULIX Raytracing

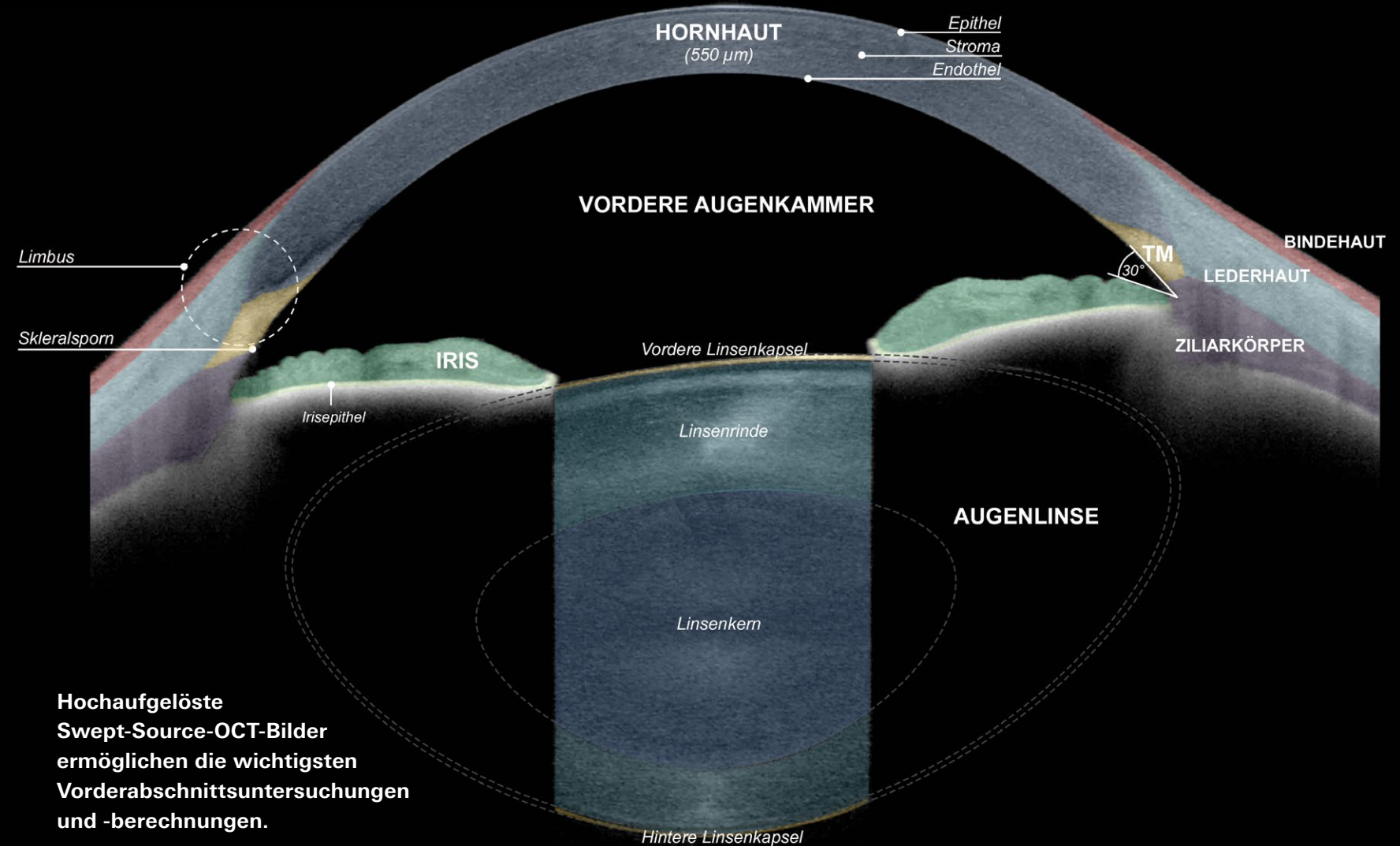
Metrics App

- Kammerwinkel-Vermessung
- 360° Diagramm der Winkelparameter
- Vorderkammer-volumen
- Linsenvorwölbung
- Linsendicke
- Manuelle Messungen
- Automatische Skleralsporndetektion

Für eine zuverlässige Diagnostik und einen optimierten Arbeitsablauf

- Nutzen Sie hochaufgelöste Swept-Source-OCT-Bilder zur visuellen Bestätigung von Messungen.
- Gestalten Sie Ihre Abläufe effizienter und sparen Sie Platz durch eine anpassbare, auf Sie zugeschnittene Plattform.
- Verbessern Sie das Patientenerlebnis und transformieren Sie Ihre klinischen Arbeitsabläufe.
- Entdecken Sie die Vorteile von HEYEX 2, der nächsten Generation der Heidelberg Engineering Plattform für Geräte-management und -integration.

Anatomie des Vorderabschnitts

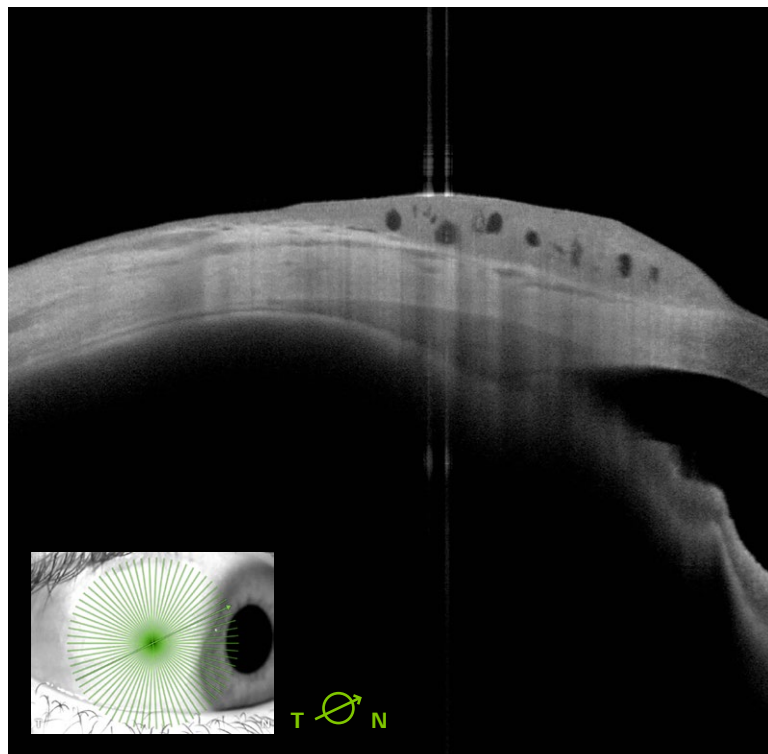


Hochaufgelöste Swept-Source-OCT-Bilder ermöglichen die wichtigsten Vorderabschnittsuntersuchungen und -berechnungen.

Imaging App – Mehr Zuverlässigkeit in der Diagnostik

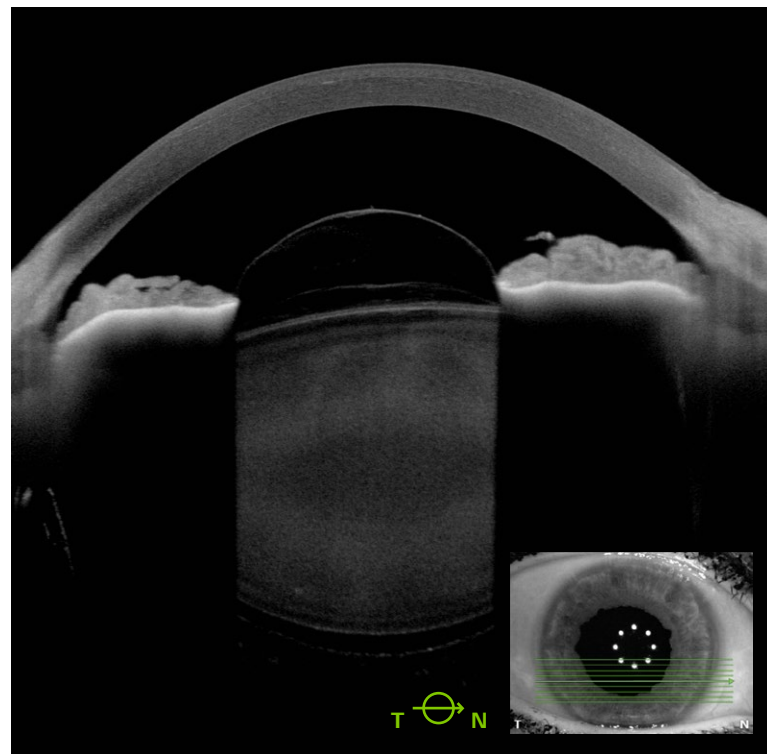
Die Imaging App ist die Grundlage der ANTERION Plattform. Mit ihr lassen sich zahlreiche Erkrankungen des vorderen Augenabschnitts sowie postoperative Ergebnisse darstellen und nachverfolgen; wie z. B. Keratoplastiken,

IOLs oder korneale Ringsegmente. Die detailgetreue Darstellung der Sklera, des Ziliarkörpers und der Augenmuskeln erleichtert zusätzlich die Diagnose und Behandlung von Erkrankungen in diesen Bereichen.

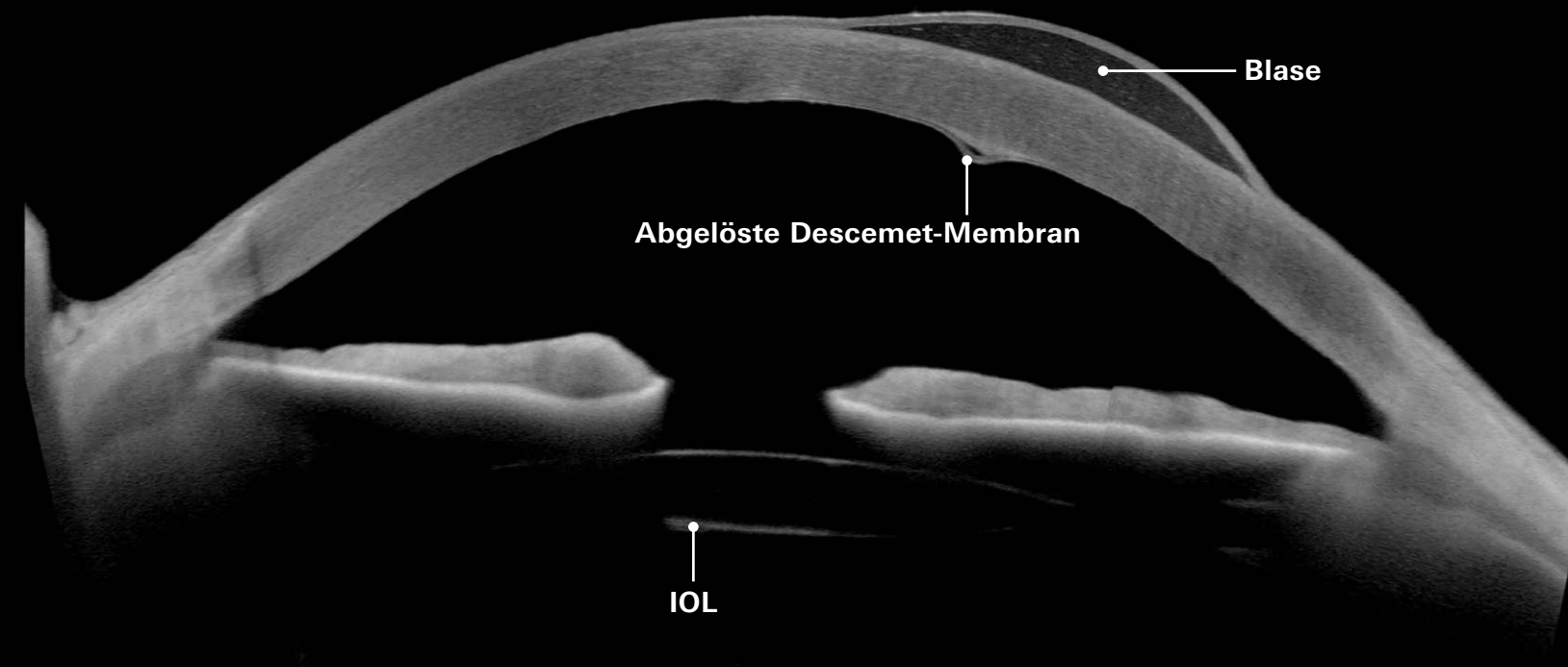


Konjunktivaler Naevus (laterale Fixation)

Bildnachweis: Dr. Sacha Nahon-Esteve, Nizza, Frankreich

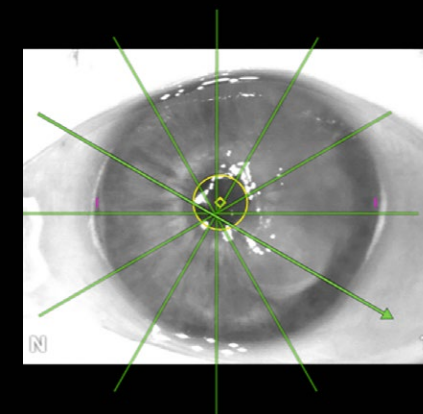


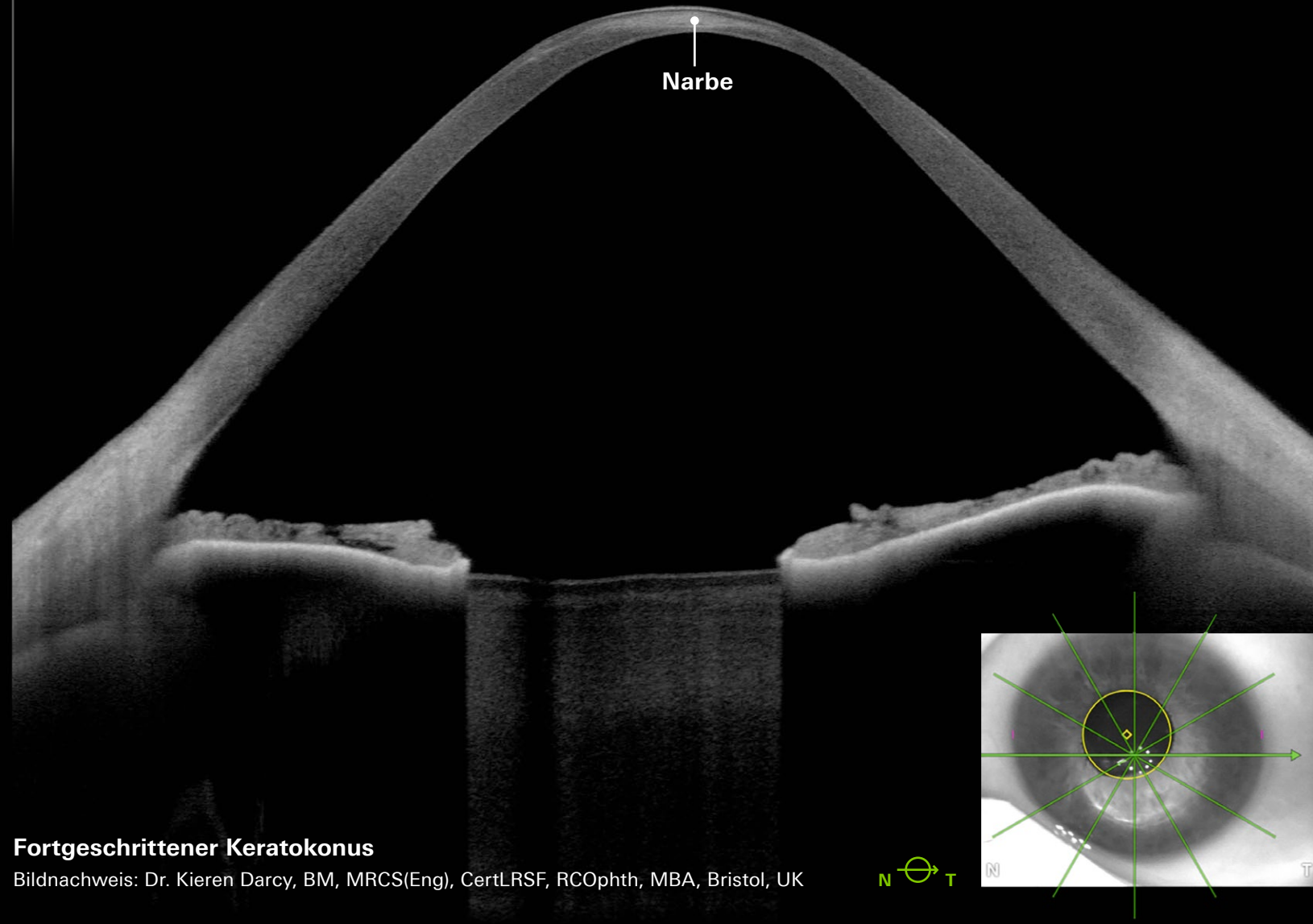
Post-Trauma, Glaskörper in der Vorderkammer



Blase aufgrund von Hydrops

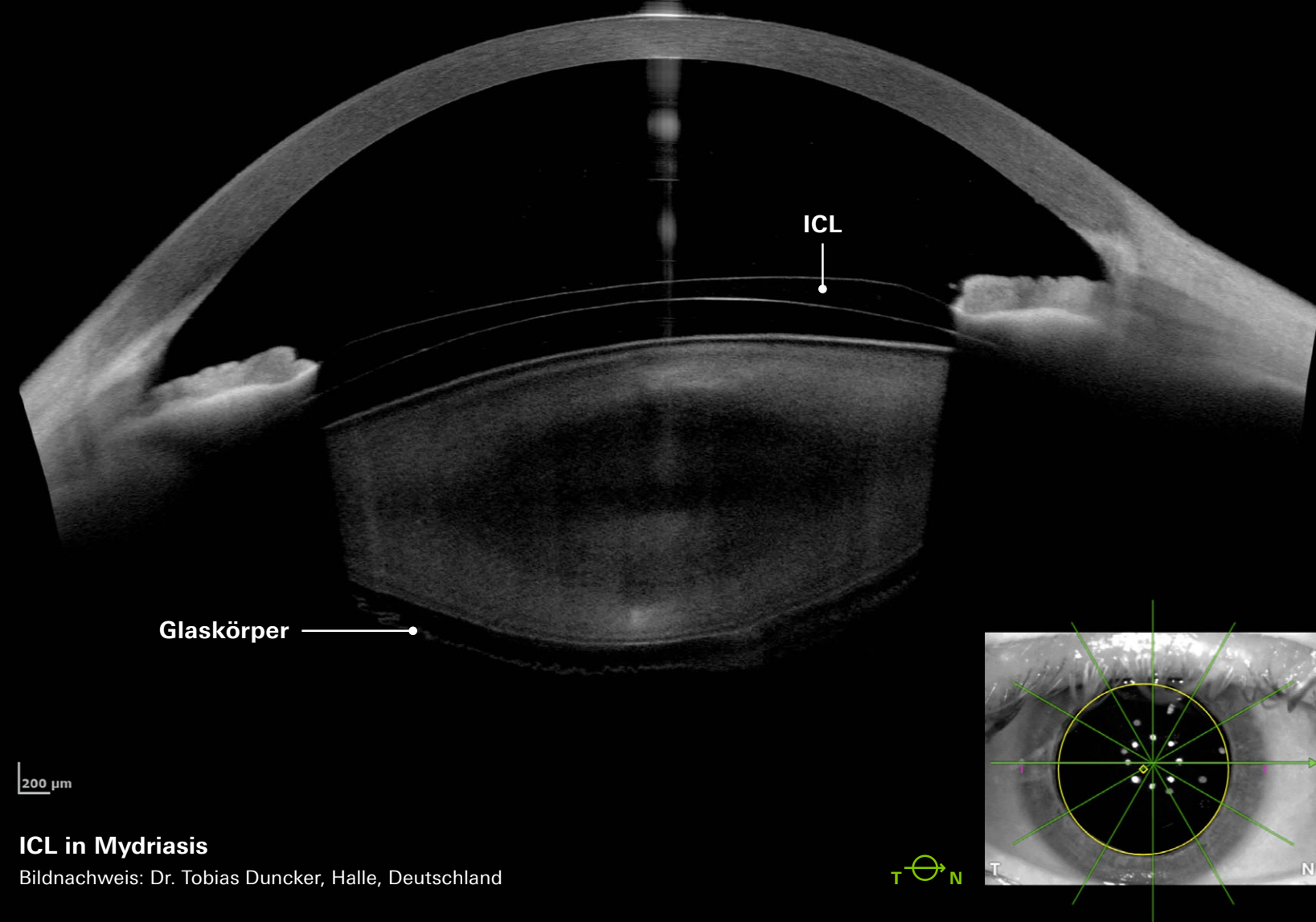
Bildnachweis: Dr. Kieren Darcy, BM, MRCS(Eng), CertLRSF, RCOphth, MBA, Bristol, UK





Fortgeschrittener Keratokonus

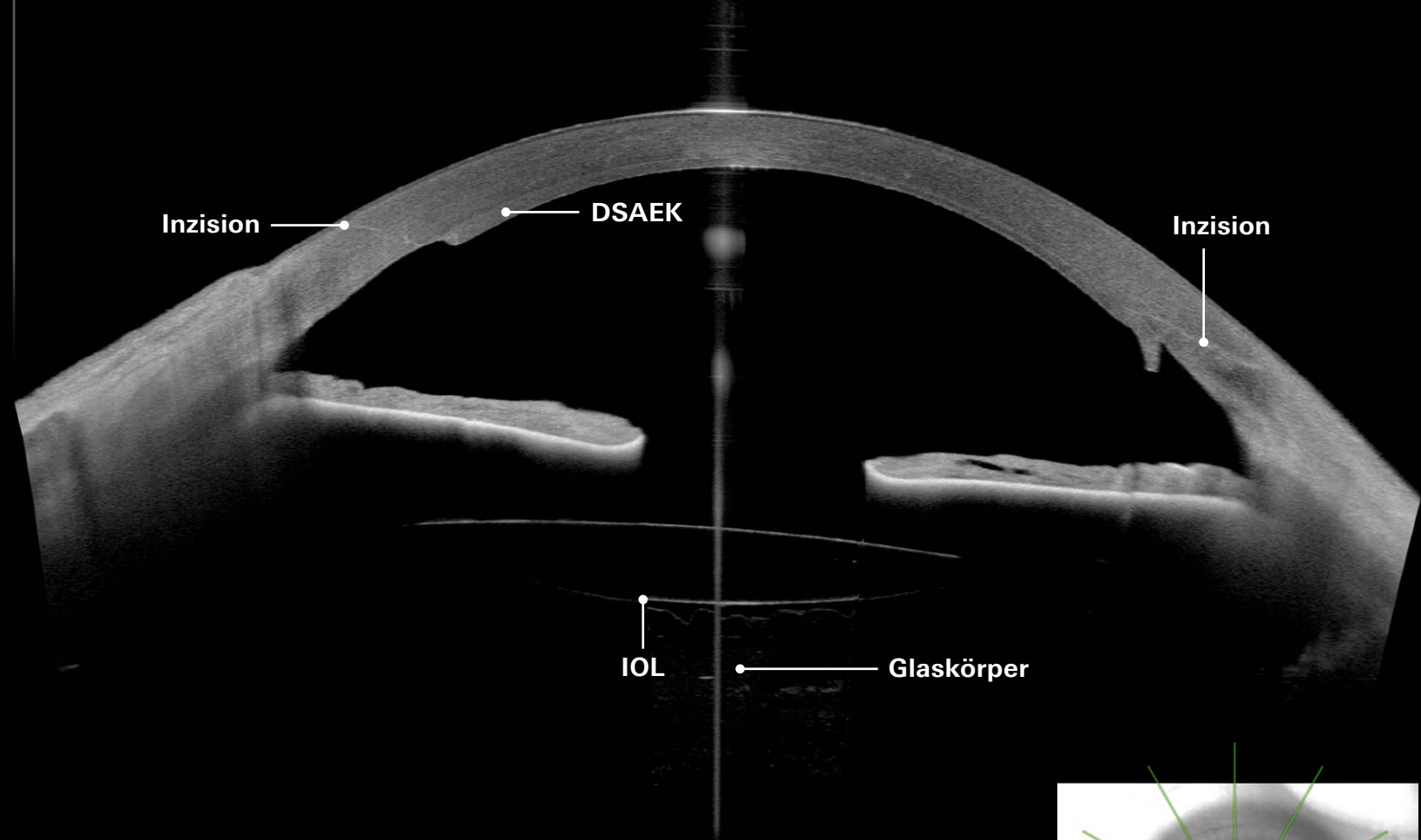
Bildnachweis: Dr. Kieren Darcy, BM, MRCS(Eng), CertLRSF, RCOphth, MBA, Bristol, UK



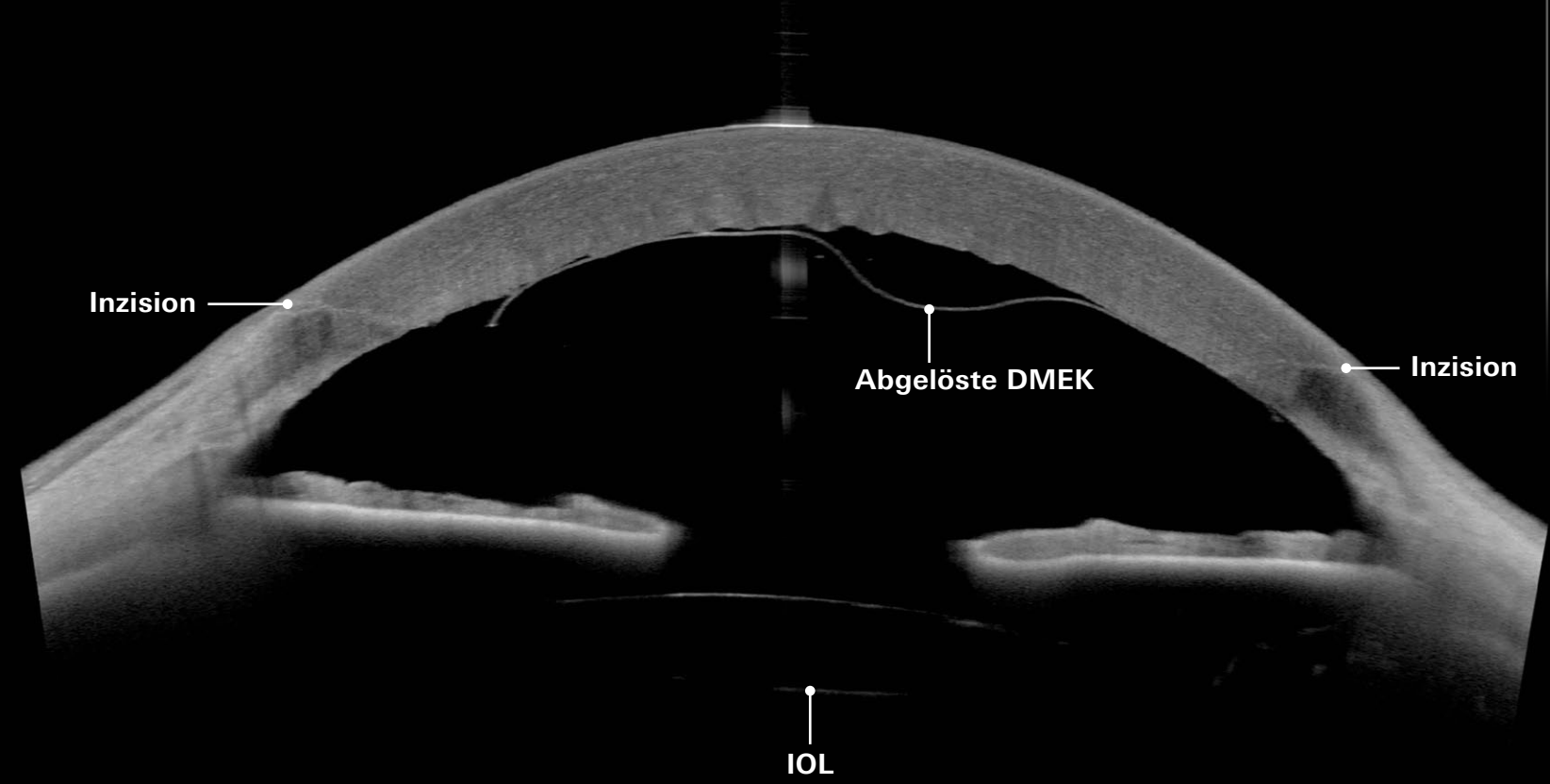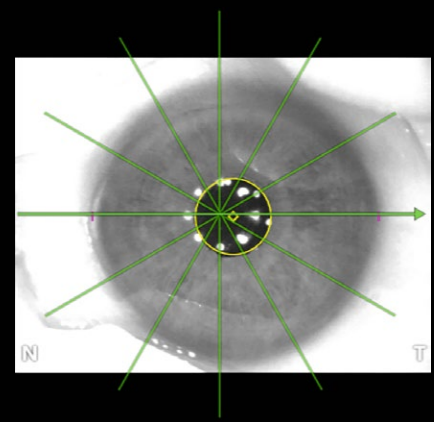
ICL in Mydriasis

Bildnachweis: Dr. Tobias Duncker, Halle, Deutschland

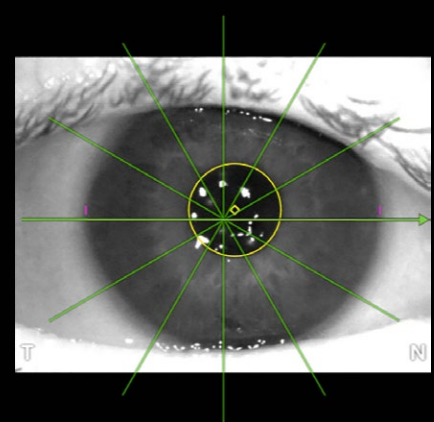


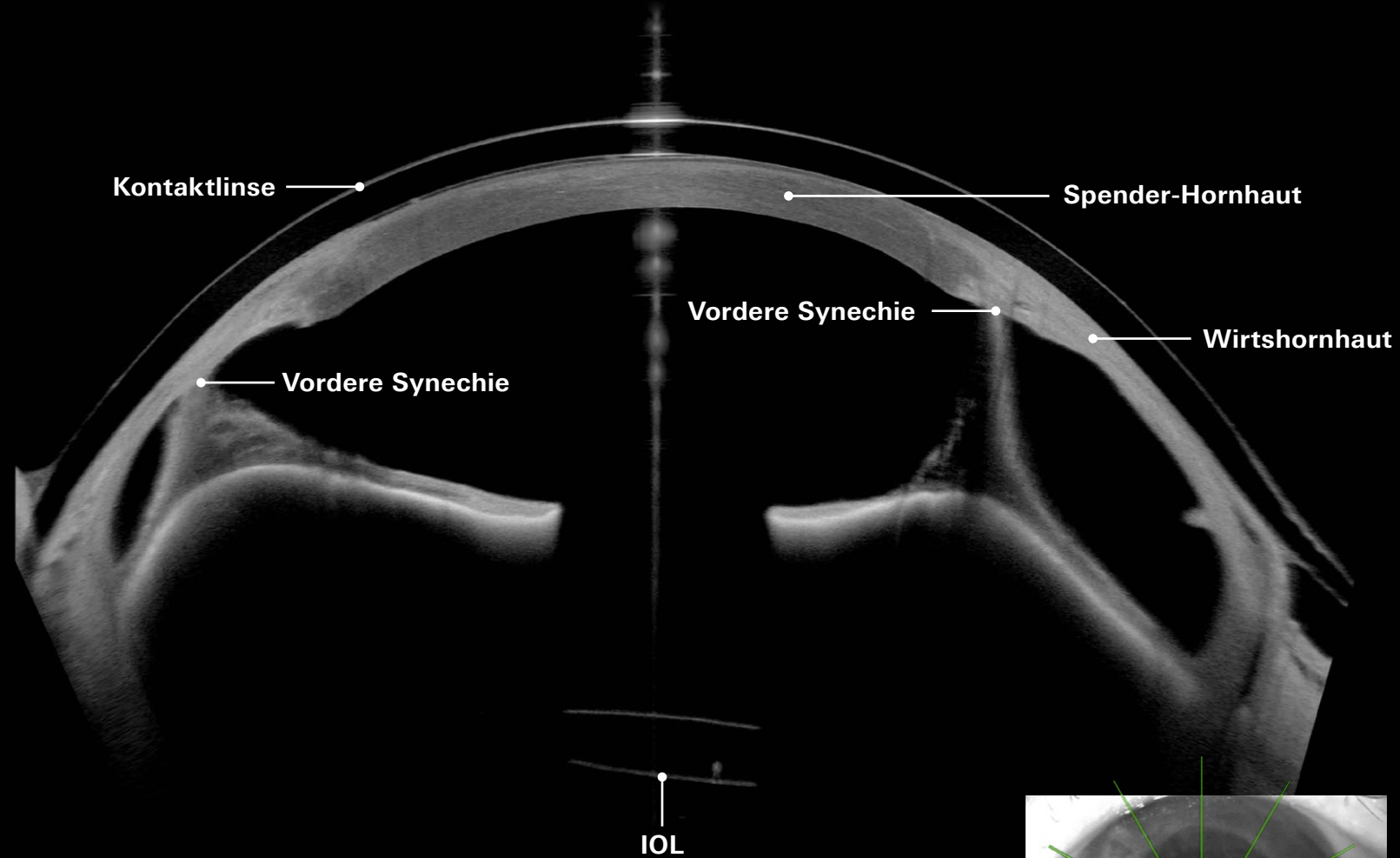


Descemet's Stripping Automated Endothelial Keratoplasty (DSAEK)
 Bildnachweis: Dr. Kieren Darcy, BM, MRCS(Eng), CertLRSF, RCOphth, MBA, Bristol, UK



Descemet's Membrane Endothelial Keratoplasty (DMEK)
 Bildnachweis: Dr. Tobias Duncker, Halle, Deutschland

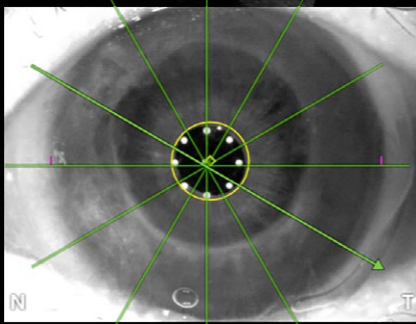




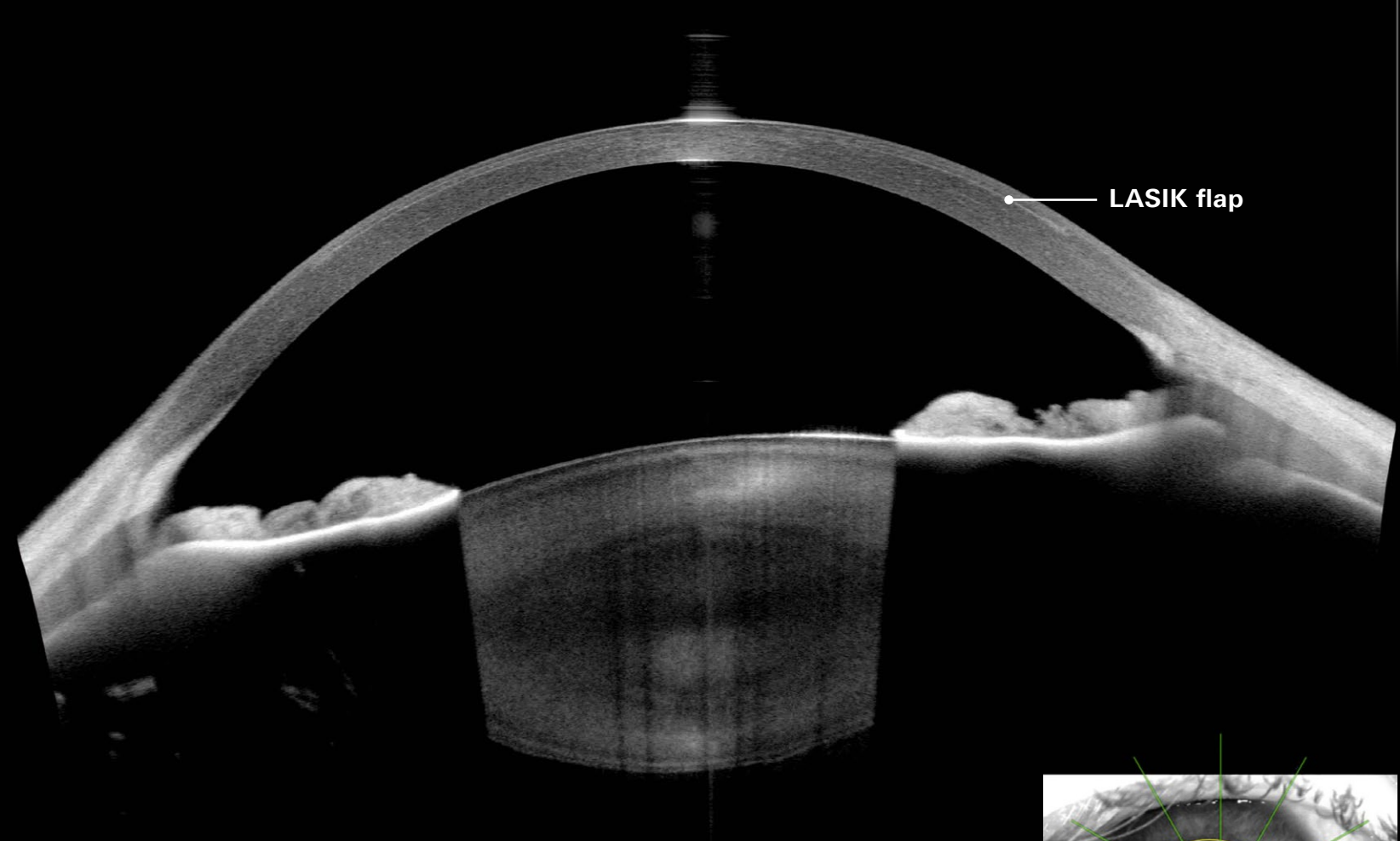
200 µm

Keratoplastik, vordere Synechie, pseudophakes Auge mit Kontaktlinse

Bildnachweis: Dr. Tobias Duncker, Halle, Deutschland

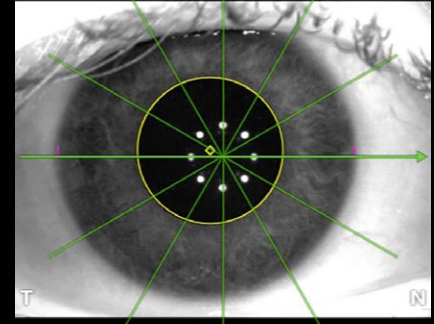


N T



200 µm

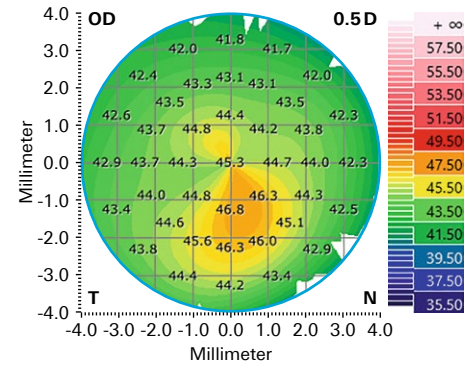
LASIK



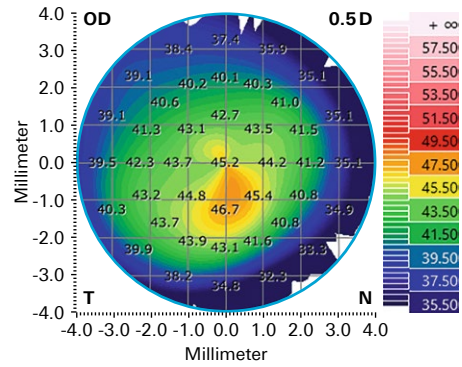
T N

Cornea App – Arbeitsabläufe durch Reports optimieren

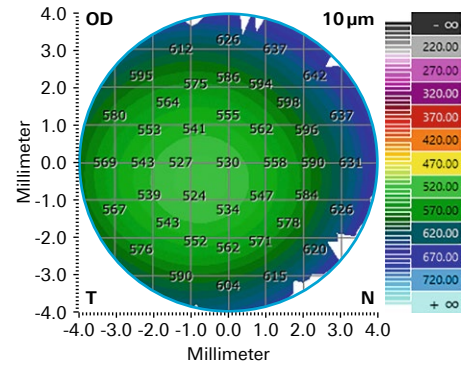
Axiale Krümmung der Hornhautvorderfläche



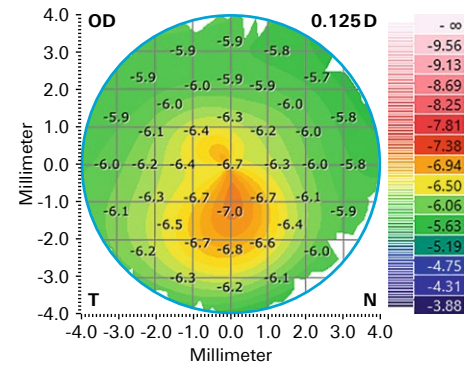
Tangente Krümmung der Hornhautvorderfläche



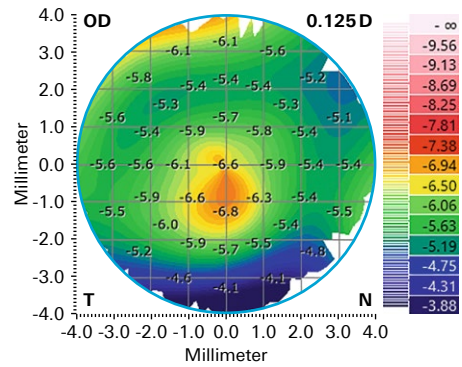
Pachymetrie



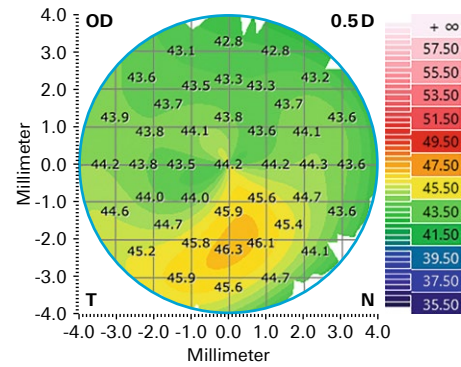
Axiale Krümmung der Hornhaurückfläche



Tangente Krümmung der Hornhaurückfläche



Gesamtbrechkraft der Hornhaut

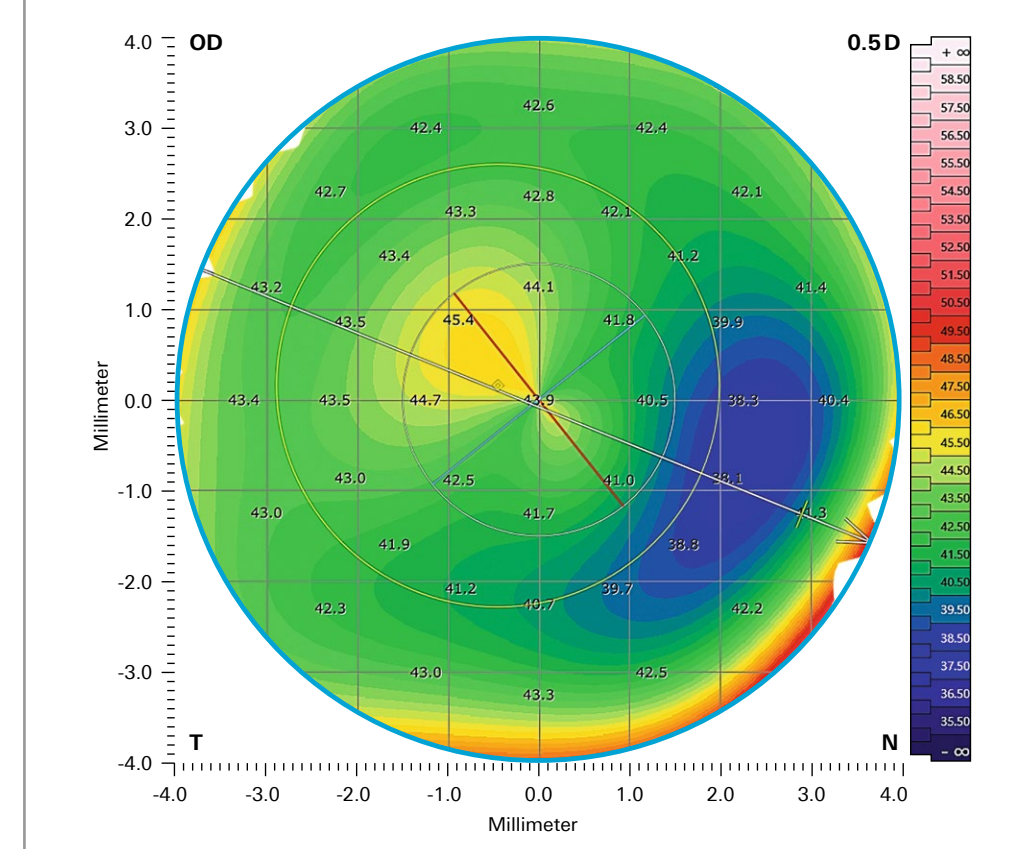


Keratokonius Multi-Ansicht

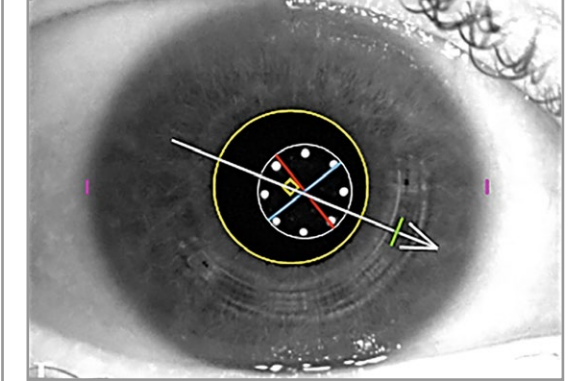
Bildnachweis: Dr. Oliver Findl, MBA, FEBO, Wien, Österreich

Hornhautkarten korrelieren mit dem Kamera- und OCT-Bild

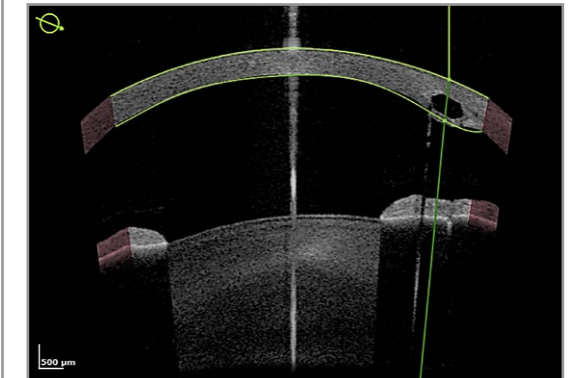
Gesamtbrechkraftkarte der Hornhaut



IR-Kamerabild



OCT-Schnittbild

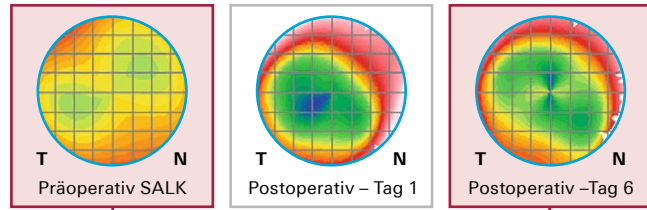


Intrastromales korneales Ringsegment

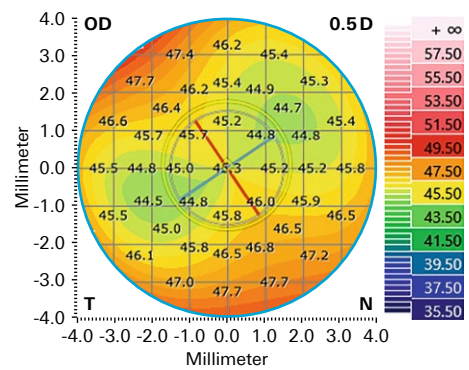
Bildnachweis: Dr. Oliver Findl, MBA, FEBO, Wien, Österreich

Progression visualisieren, messen und dokumentieren

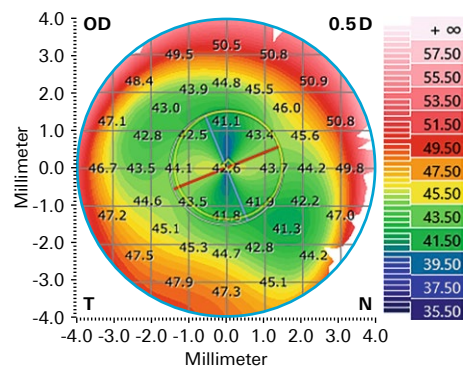
Untersuchungen – Gesamtbrechkraftkarte der Hornhaut:



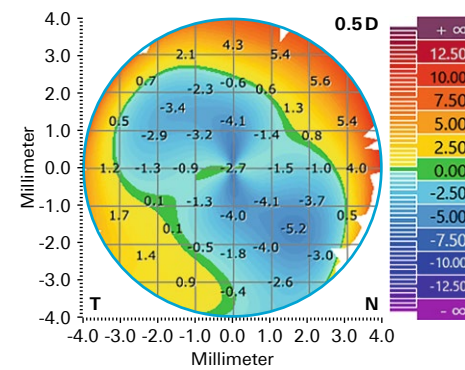
Erstuntersuchung Präoperativ SALK



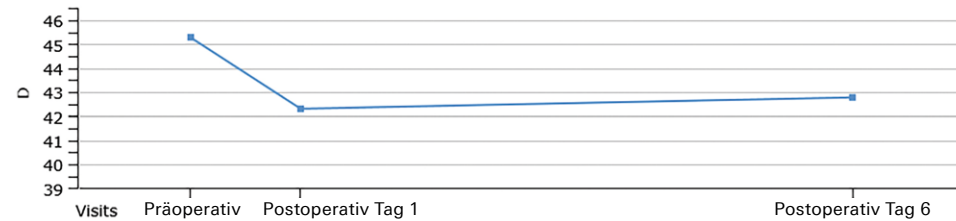
Follow-up Postoperativ – Tag 6



Follow-up – Erstuntersuchung Differenz



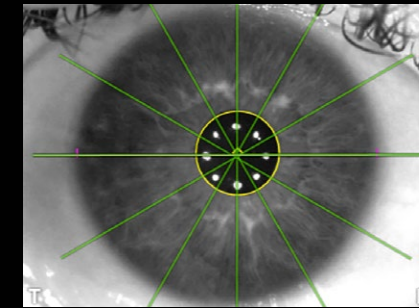
Trendanalyse Gesamtbrechkraft der Hornhaut – K (Durchschnitt)



Superficial Anterior Lamellar Keratoplasty – SALK

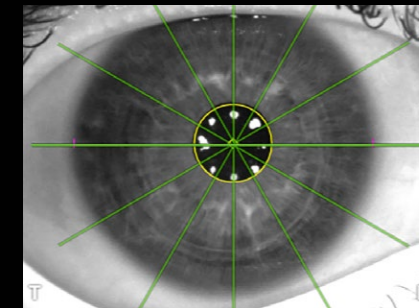
Bildnachweis: Dr. Kieren Darcy, BM, MRCS(Eng), CertLRSF, RCOphth, MBA, Bristol, UK

Erstuntersuchung – Präoperativ



200 µm

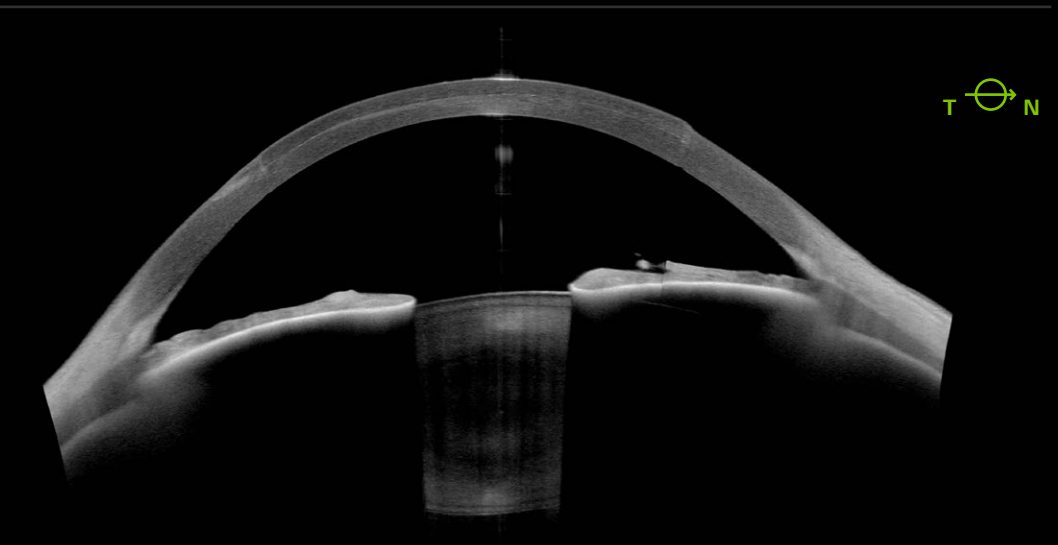
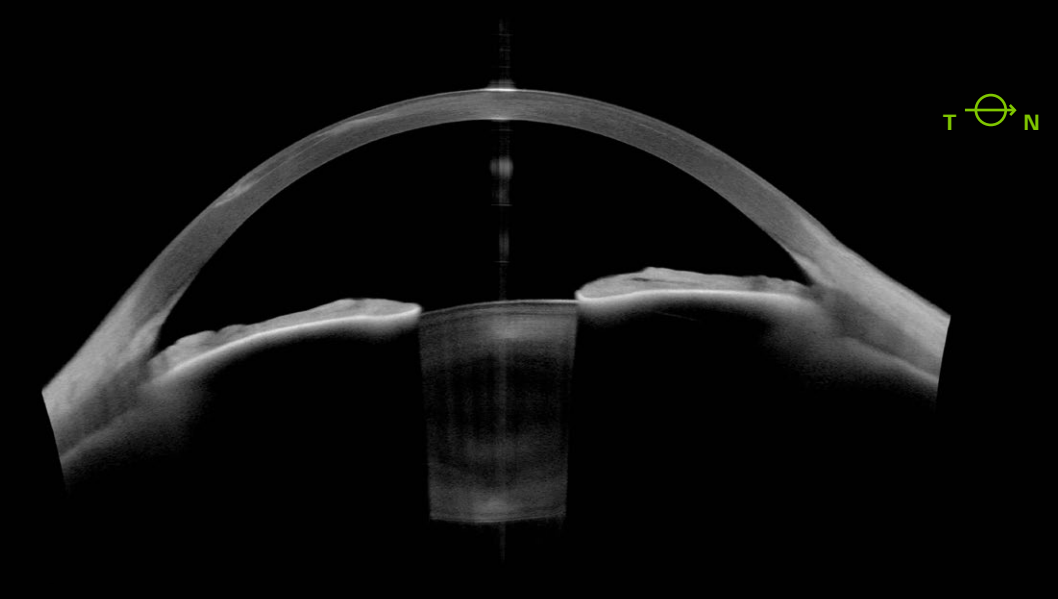
Folgeuntersuchung – 6. Tag – Postoperativ SALK



200 µm

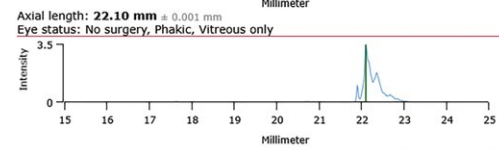
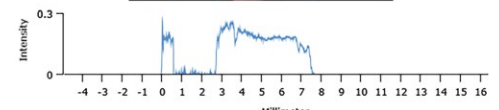
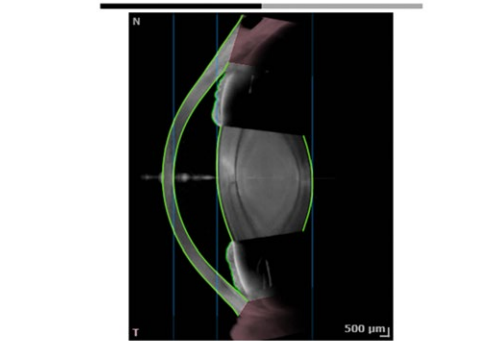
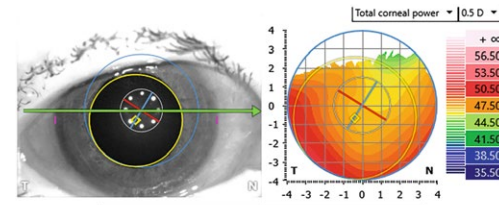
Bestätigen Sie Ihre Messungen mit der Imaging App, falls klinisch notwendig

Bildnachweis: Dr. Kieren Darcy, BM, MRCS(Eng), CertLRSF, RCOphth, MBA, Bristol, UK


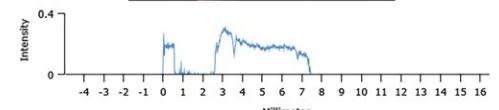
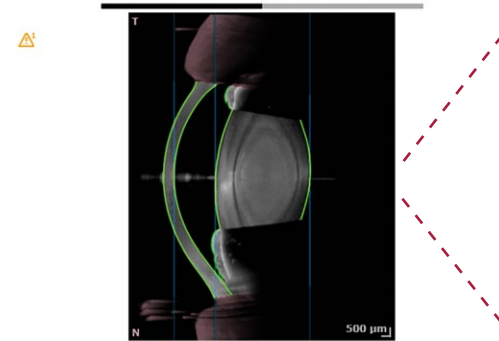
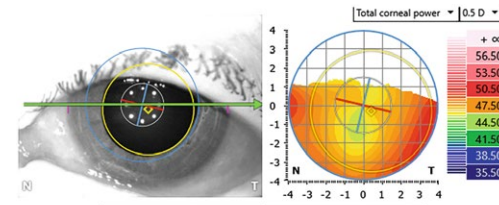


Cataract App – Biometrie mit OCT-Bildern bestätigen

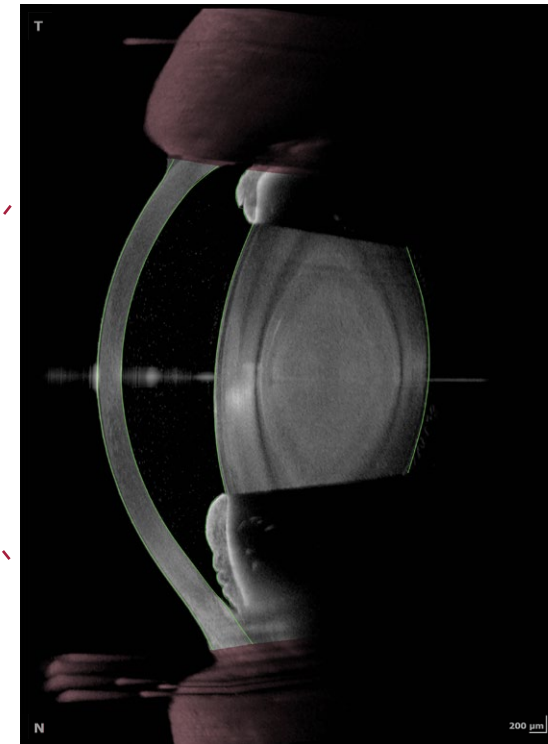
Biometrie OD



Biometrie OS



OCT-Schnittbild OS



Vergleichen Sie die Biometrie-Daten beider Augen auf einen Blick. Optimieren Sie Ihre klinischen Arbeitsabläufe, indem Sie die hochaufgelösten OCT-Bilder nutzen, um Ihre biometrischen Daten visuell zu bestätigen. Sehen Sie, was Sie messen und messen Sie, was Sie sehen – für mehr Zuverlässigkeit in der Diagnostik.

Zeit sparen mit dem integrierten IOL-Kalkulator

Parameter-Übersicht

	OD	OS	OD - OS Difference
Anterior axial curvature (simulated)			
nk = 1.3375; 3 mm ring			
SimK average	47.17 D	46.47 D	0.70 D
SimK (steep)	47.40 D @ 134°	47.14 D @ 164°	
SimK (flat)	46.93 D @ 44°	45.82 D @ 74°	
Astigmatism (steep)	0.47 D @ 134°	1.32 D @ 164°	
Astigmatism (Steep)			
nc = 1.376; nah=1.336; 3 mm ring			
Astigm. (total)	0.57 D @ 148°	1.82 D @ 167°	
Astigm. (posterior)	-0.30 D @ 91°	-0.35 D @ 91°	
Δ Ast. (anterior - total)	-0.11 D @ -14°	-0.49 D @ -3°	
Total corneal wavefront			
3 mm zone, pupil-centered			
Z ² Spherical aberration	0.03 µm	n/a	n/a
RMS HOA	0.12 µm	n/a µm	n/a µm
Pachymetry			
CCT (vertex)	564 µm	534 µm	30 µm
Anterior segment			
AQD	2.18 mm	2.07 mm	0.11 mm
WTW	11.22 mm	11.15 mm	
Lens thickness	4.79 mm	4.78 mm	0.01 mm
Pupil			
Pupil diameter	6.5 mm	6.4 mm	0.1 mm
Pupil center x/y (kappa)	-0.39/-0.69 mm	0.42/-0.31 mm	
Axial length			
Length	22.10±0.00 mm	21.83±0.00 mm	0.27 mm

Sphärischer Kalkulator OS

Eye status: No surgery, Phakic, Vitreous only
Target refraction: 0.00 D IOL database: keyuser

IOL power	Residual refraction
23.71 (optimal)	0.00 (optimal)
24.50	-0.57
24.00	-0.21
23.50	0.15
23.00	0.50
22.50	0.84

Torischer Kalkulator OS

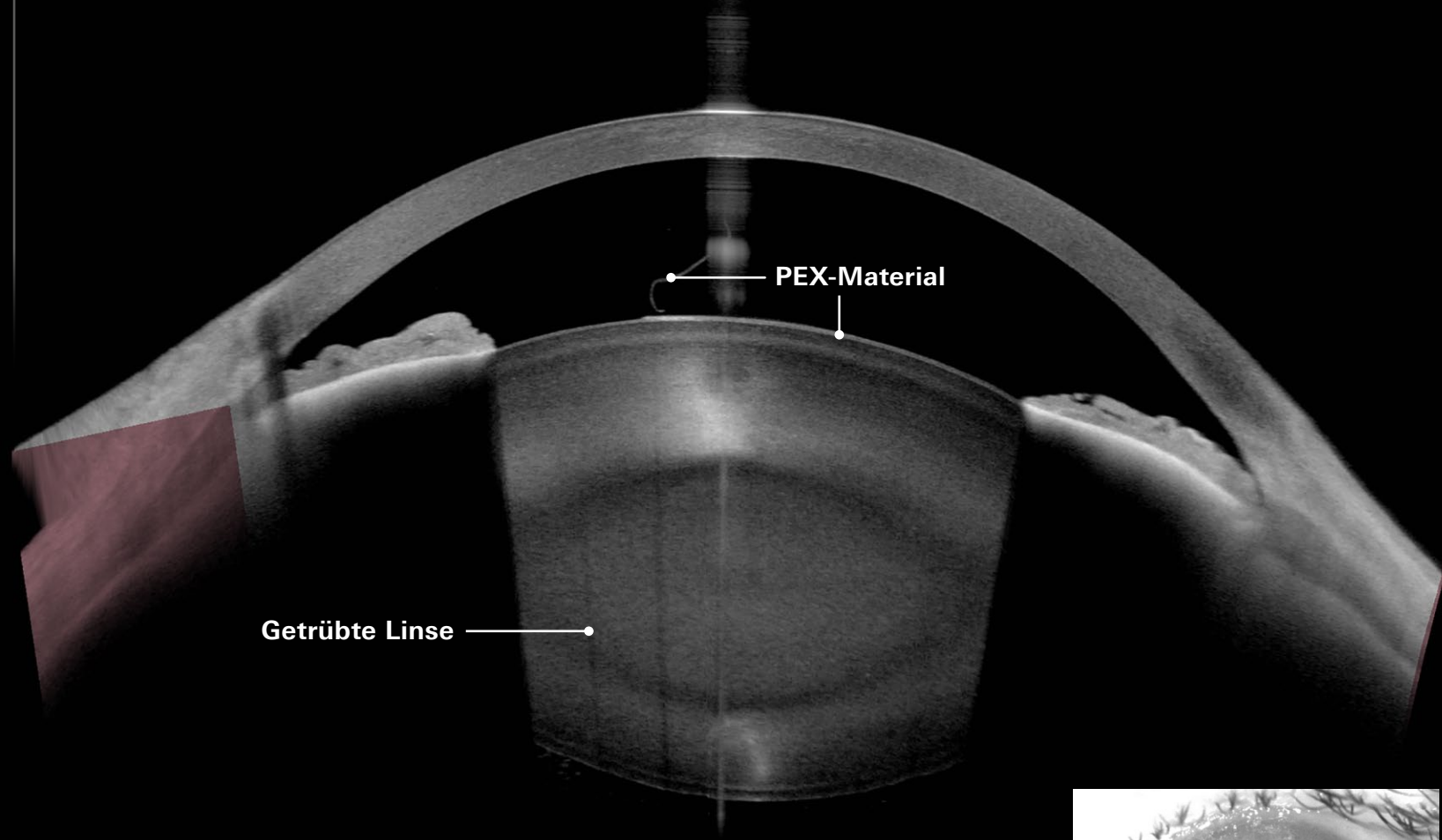
Posterior astigmatism: Measured
Incision location: 0°
Surgically induced astigmatism: 0.2 D
IOL axis: 166°

IOL overlay opacity: [Slider]

Toric calculator applies "Barrett Toric"

Toric IOL details			Residual astigmatism	
Cyl. IOL	Cyl. CP	Axis	Cylinder	Axis (Steep)
1.25 D	0.85 D	166°	0.69 D	166°
2.00 D	1.35 D	166°	0.18 D	166°
2.75 D	1.86 D	166°	0.32 D	76°

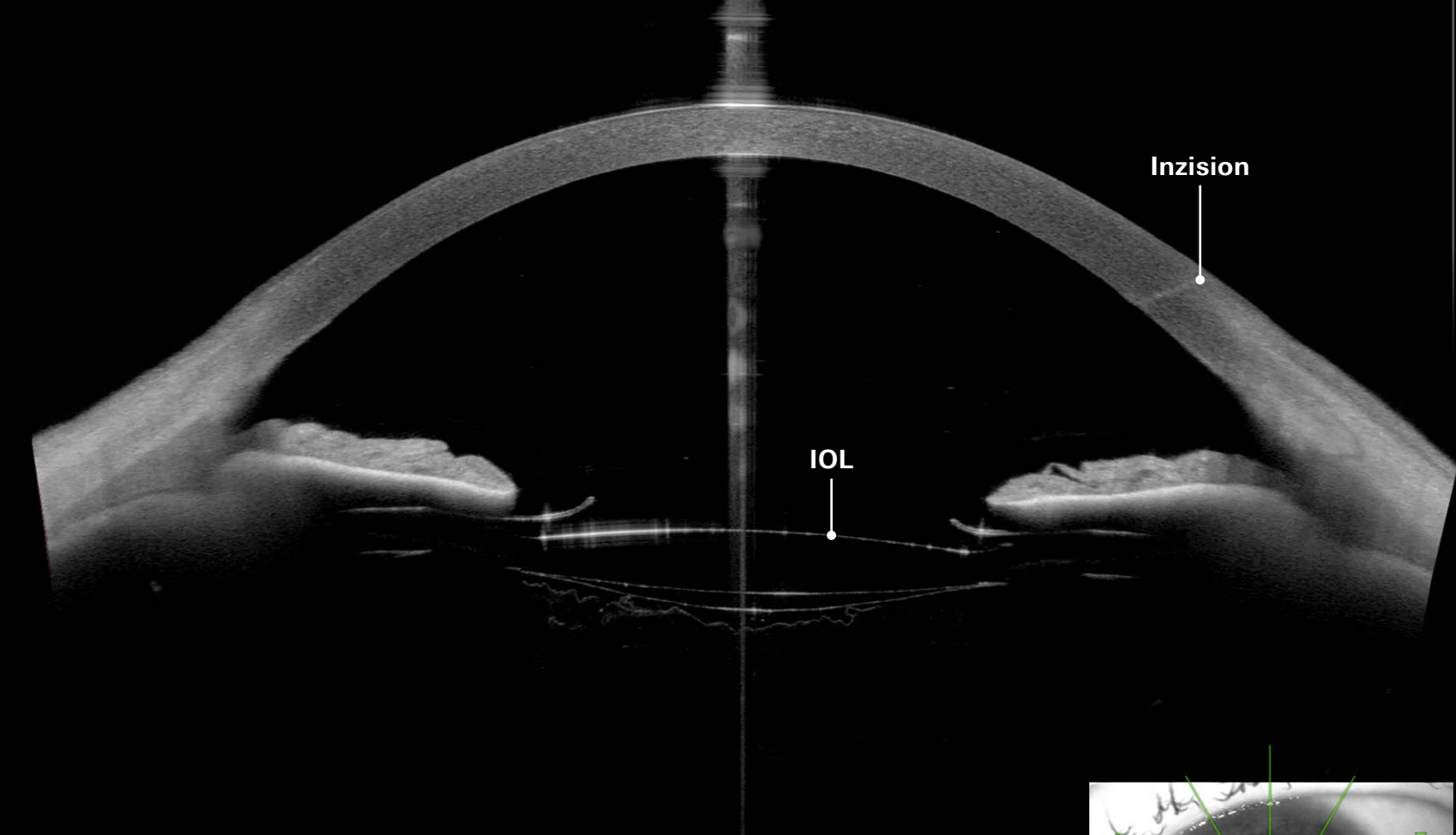
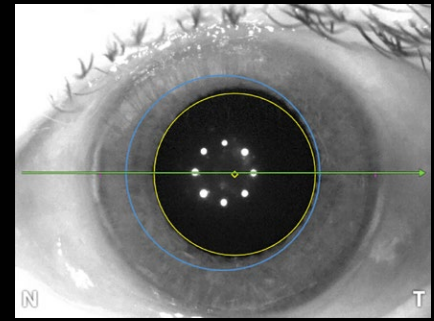
Mithilfe der Parameter-Übersicht können Sie Unterschiede zwischen dem rechten und linken Auge schnell erkennen. Dank des integrierten sphärischen und torischen IOL-Kalkulators erhalten Sie mehr Zuverlässigkeit in Ihrer präoperativen Planung und gestalten Ihre Arbeitsabläufe effizienter.



200 µm

Nukleare 3+ Katarakt mit Pseudoexfoliationssyndrom (PEX)

Bildnachweis: Dr. Oliver Findl, MBA, FEBO, Wien, Österreich

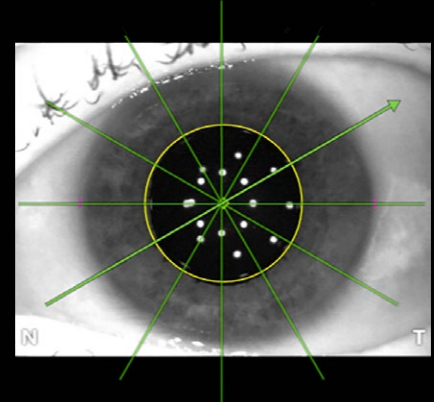


200 µm

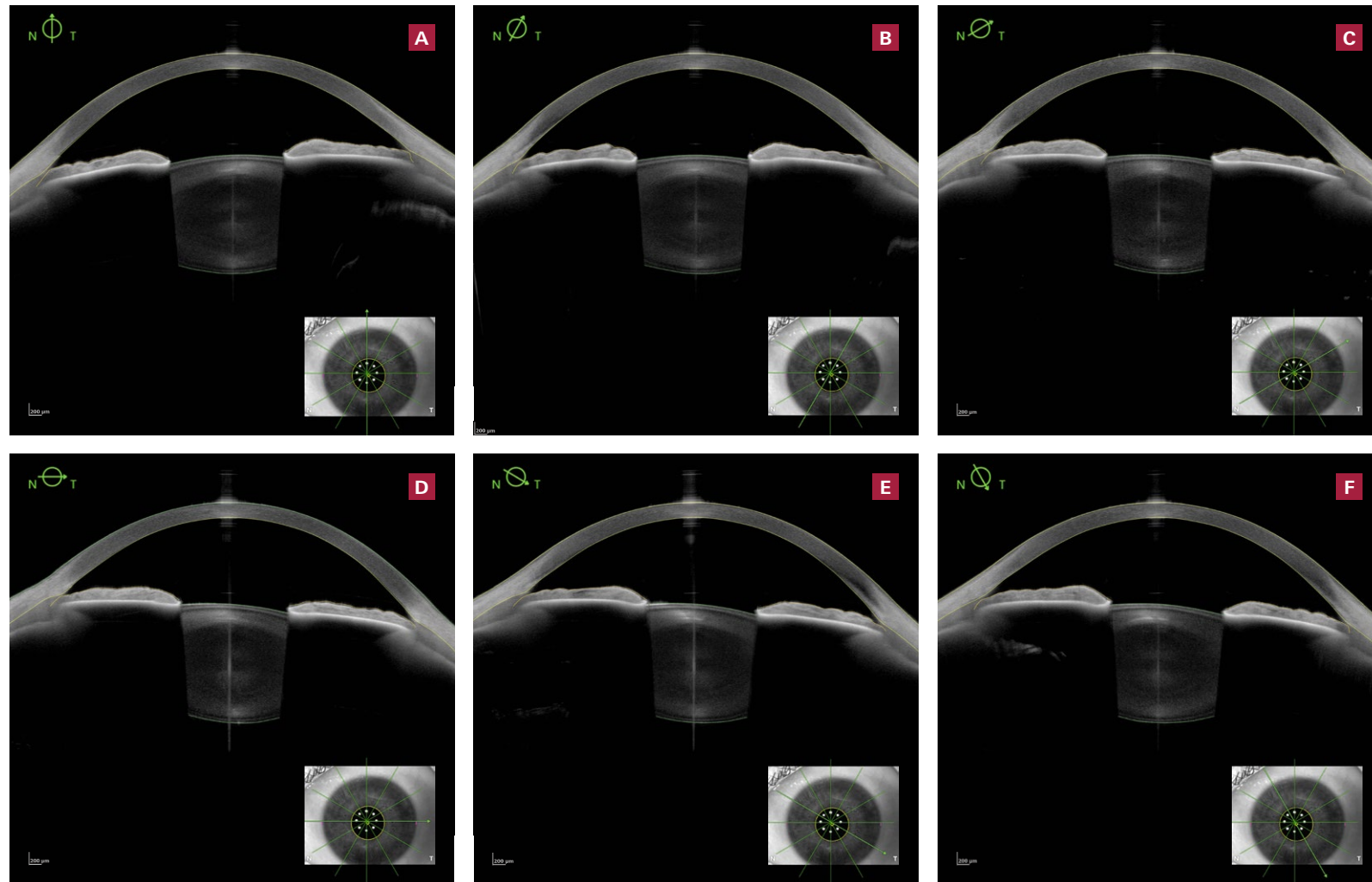
Pseudophakes Auge in Mydriasis nach Katarakt-OP und Kapsulotomie

Bestätigen Sie Ihre Messungen mit der Imaging App, falls klinisch notwendig.

Bildnachweis: Dr. Ulrich Kellner, Siegburg, Deutschland

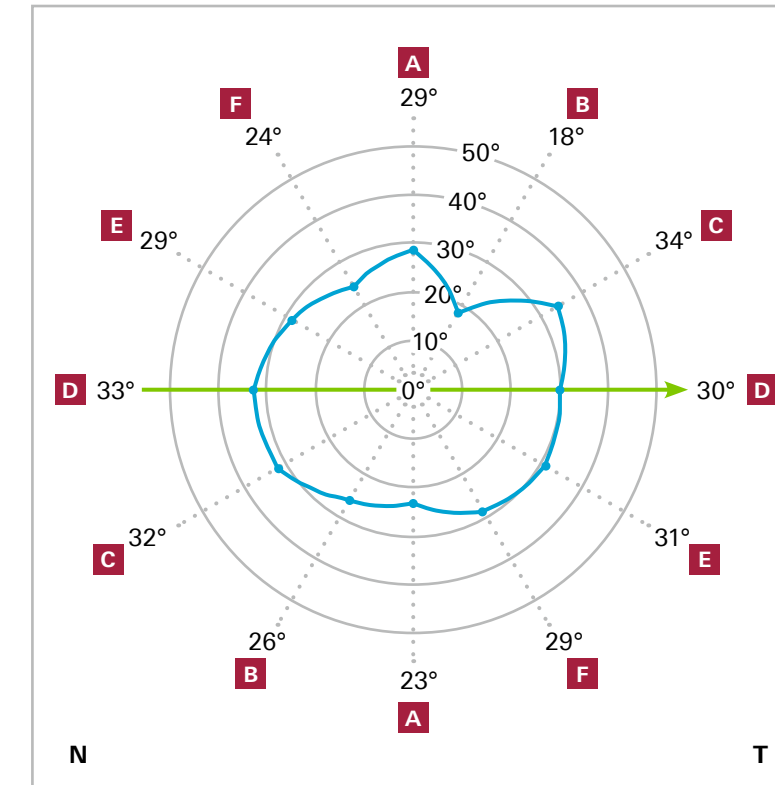


Metrics App – Messen Sie, was Sie sehen

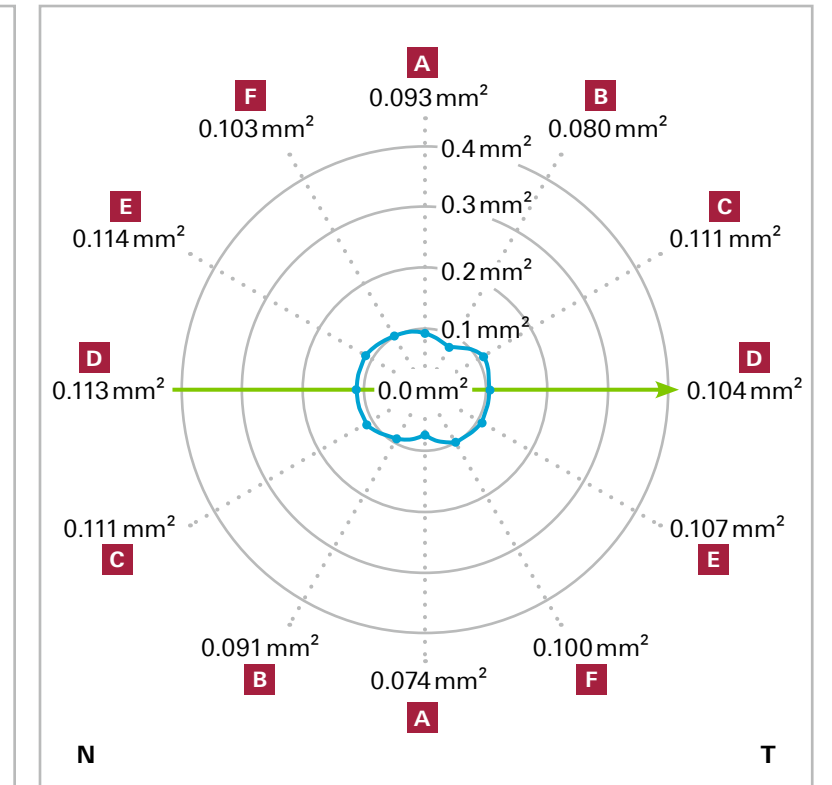


Alle Vorderabschnittsparameter auf einen Blick

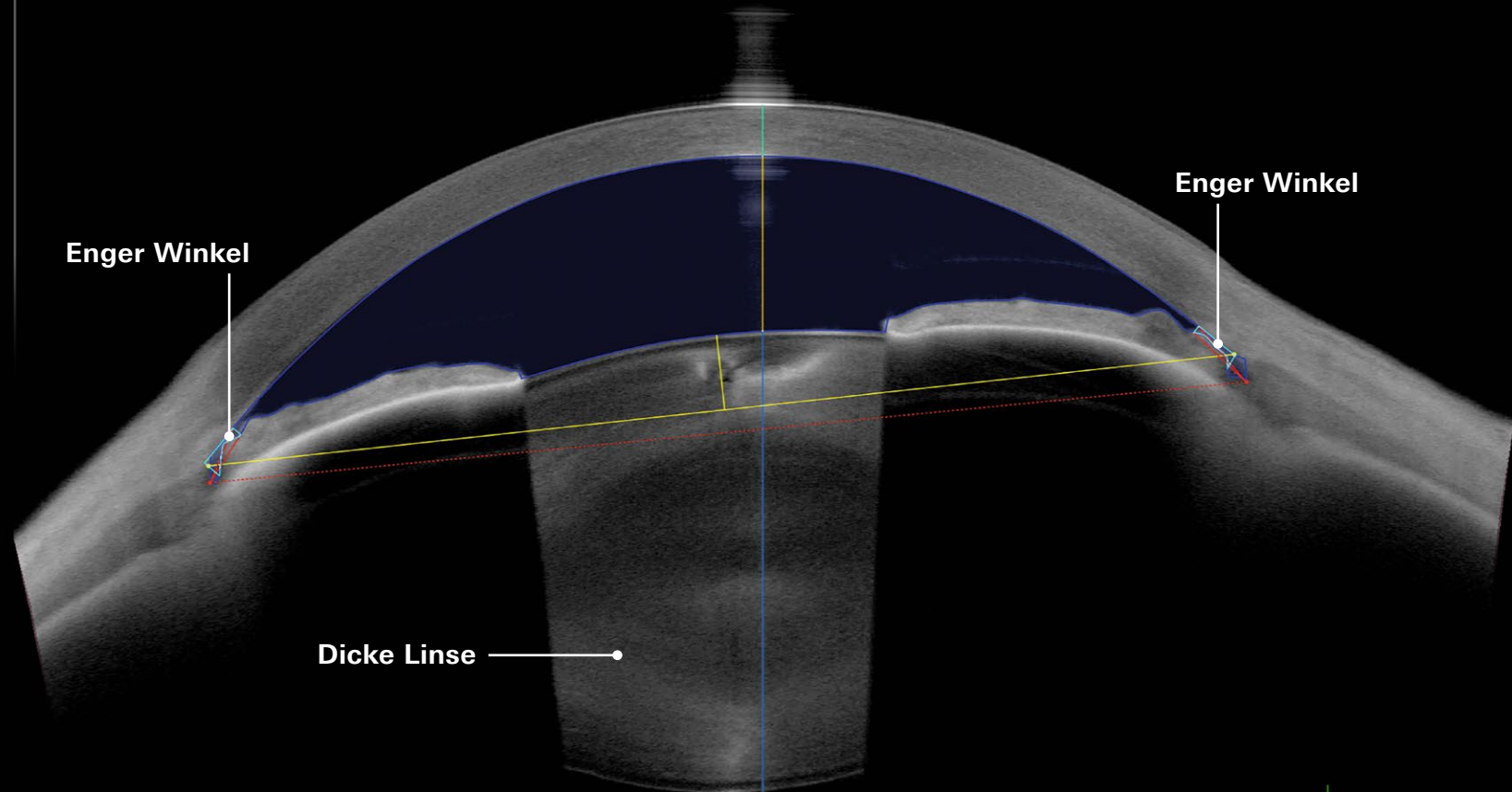
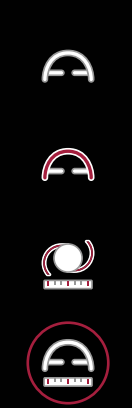ACA 500



TISA 500

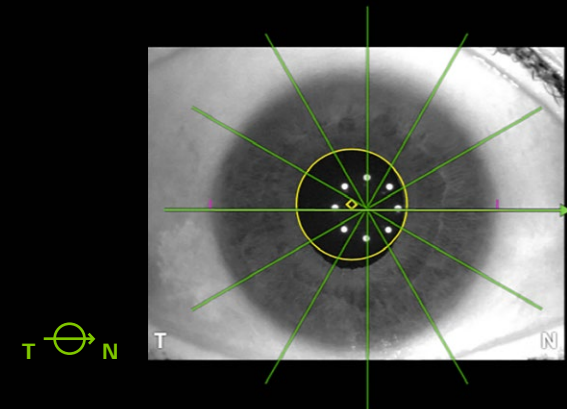


Nutzen Sie die 360°-Darstellung und optimieren Sie Ihren klinischen Arbeitsablauf, indem Sie die wesentlichen Parameter des vorderen Augenabschnitts auf einen Blick visualisieren. Die Metrics App bietet wichtige Vorderkammer-Messungen, wie Vorderkammertiefe, Kammerwinkel (ACA), Kammerwinkelöffnung (AOD), Skleralsporn-Winkel (SSA), Trabecular Iris Space Area (TISA), ACA-Abstand, Skleral-Sporn-Abstand, zentrale Hornhautdicke und Weiß-zu-Weiß-Abstand.

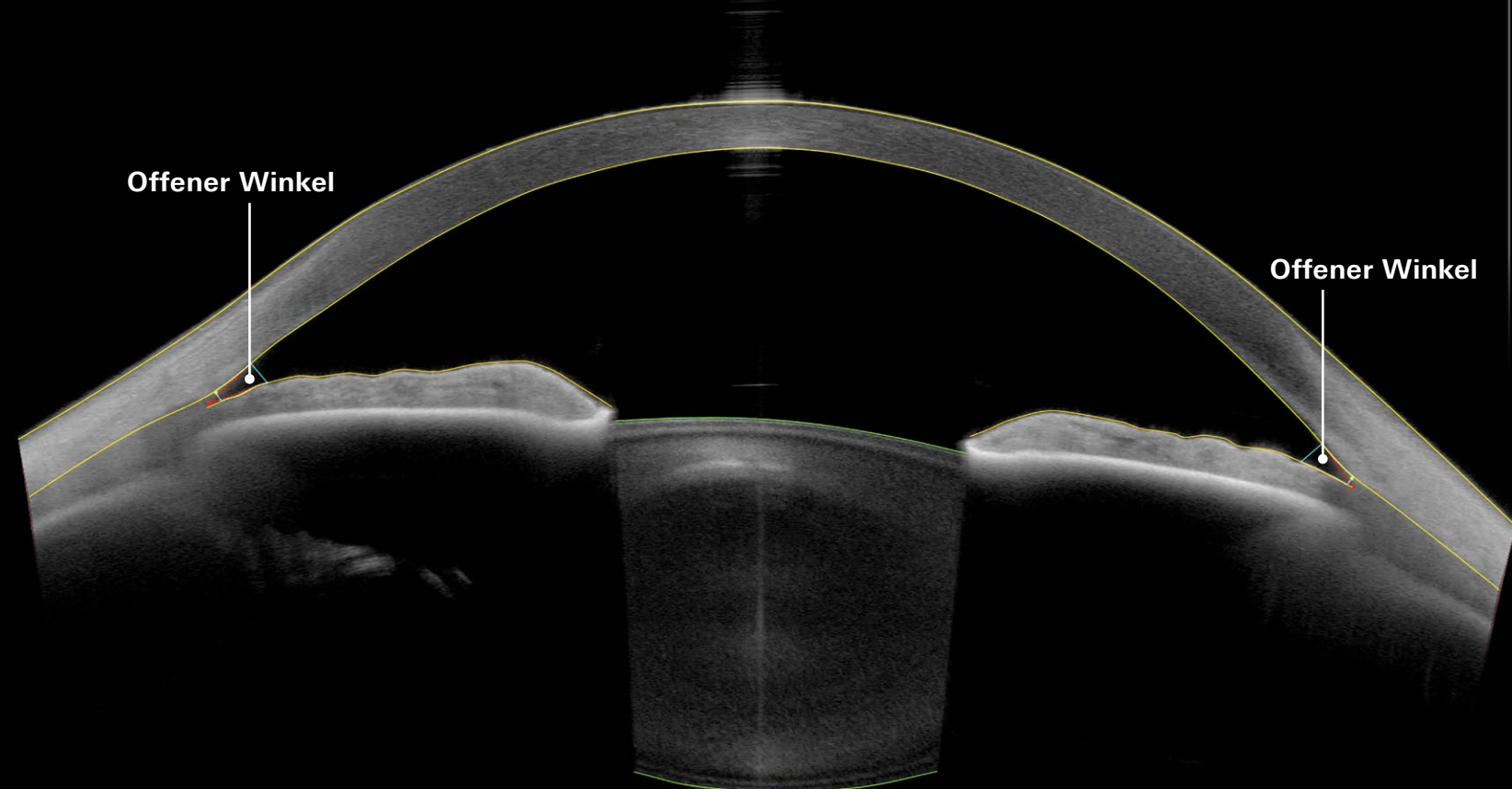


200 μm

Enge Kammerwinkel und dicke Linse
Bildnachweis: Dr. Ulrich Kellner, Siegburg, Deutschland

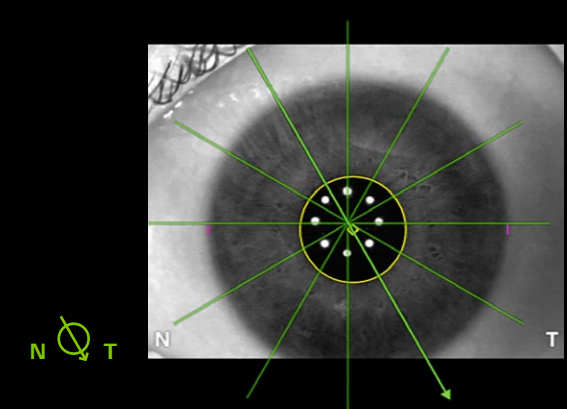


T N



200 μm

Offene Kammerwinkel
Bildnachweis: Dr. Ulrich Kellner, Siegburg, Deutschland



N T



Hauptniederlassung

Heidelberg Engineering GmbH · Max-Jarecki-Str. 8 · 69115 Heidelberg · Deutschland
Tel. +49 6221 64630 · Fax +49 6221 646362

CH

Heidelberg Engineering Schweiz GmbH · Schulstrasse 161 · 8105 Regensdorf
Tel. +41 44 8887 020 · Fax +41 44 8887 024

www.HeidelbergEngineering.com